

# basement membrane (membrana basal)

## **Término**

### **Término**

basement membrane

### **Idioma**

Inglés (Estados Unidos) (214)

### **Área Especialidad**

Ciencias Biológicas, Químicas y de la Salud (403)

### **Disciplina**

Médico Cirujano (422)

### **Temática**

Histología

### **Definición del término**

A special type of extracellular matrix that lines the basal side of epithelial and endothelial tissues.

### **Fuente / Autor (del término)**

Khalilgharibi, N., & Mao, Y. (2021). To form and function: on the role of basement membrane mechanics in tissue development, homeostasis and disease. *Open Biology*, 11(2). <https://doi.org/10.1098/rsob.200360>

### **Contexto del término**

Laminin is a ubiquitous basement membrane component that actually describes a family of several different isoforms.

### **Fuente / Autor (del contexto)**

Miner, J. H. (2012). The glomerular basement membrane. *Experimental cell research*, 318(9), 973-978.

## **Español**

## **Equivalente en español**

membrana basal

## **Categoría gramatical**

Nominal (221)

## **Información geográfica de la variante en español**

México (Mex.) (192)

## **Definición del término en español**

Capa limitante de aspecto claro al microscopio óptico, formado por una trama de fibras reticulares y sustancia intercelular con mucopolisacáridos PAS positivo, que se sitúa entre el tejido conjuntivo y los componentes no conjuntivos.

## **Fuente / Autor (del término en español)**

Clínica Universidad de Navarra. (s. f.). Membrana basal. Diccionario médico. Recuperado 30 de junio de 2022, de <https://www.cun.es/diccionario-medico/terminos/membrana-basal>

## **Contexto del término en español**

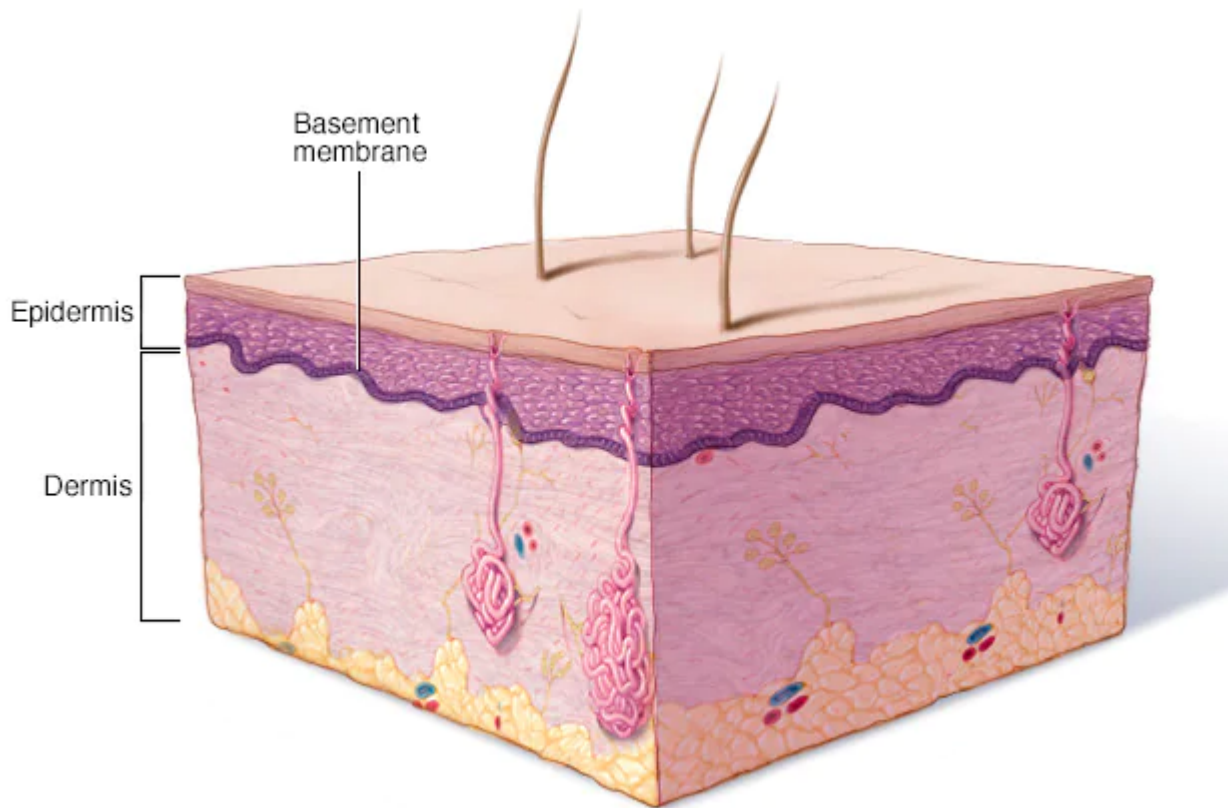
El estudio de la membrana basal con el microscopio óptico demuestra una capa de matriz extracelular separando el epitelio del tejido conjuntivo.

## **Fuente / Autor (del contexto en español)**

Ebmeyer, J., Anonopoulos, A., Borkowski, G., & Sudhoff, H. (2001). Alteraciones de la membrana basal en el colesteatoma de oído medio. *Acta Otorrinolaringológica Española*, 52(4), 330-335.

## **Multimedia**

### **Imagen**



© MAYO FOUNDATION FOR MEDICAL EDUCATION AND RESEARCH. ALL RIGHTS RESERVED.

### **Fuente / Autor imagen**

Externa

### **URL de la fuente (imagen)**

<https://www.mayoclinic.org/es-es/diseases-conditions/epidermolysis-bullosa/multimedia/basement-membrane-zone/img-20005890>

### **Video YouTube**

<https://www.youtube.com/watch?v=wVI2WE2xVCQ>

### **Fuente / Autor video**

Externa

### **URL de la fuente (video)**

<https://www.youtube.com/watch?v=wVI2WE2xVCQ>

## **Formatos de descarga**

- [PDF](#)
- [CSV](#)

- [XLS](#)
- [TXT](#)