

# pygostyle (pigostilo)

## **Término**

### **Término**

pygostyle

### **Idioma**

Inglés (617)

### **Área Especialidad**

Ciencias Biológicas, Químicas y de la Salud (403)

### **Disciplina**

Medicina Veterinaria y Zootecnia (423)

### **Temática**

Anatomía veterinaria

### **Definición del término**

The number of caudal vertebrae are reduced and fused forming the tail or pygostyle. Some flight feathers are attached to the tail and play an important part in flight, balance and display.

### **Fuente / Autor (del término)**

Aspinall, A., Cappello, M. & Phillips, C. (2015). Introduction to Veterinary Anatomy and Physiology Textbook. (3ª ed). Elsevier. <https://vetnet.ge/wp-content/uploads/2020/09/Introduction-to-Veterinary-Anatomy-and-Physiology-Textbook-PDFDrive.com-.pdf>

### **Contexto del término**

The last few caudal vertebrae are fused into the pygostyle, which provides a solid mass for stability of the tail feathers.

### **Fuente / Autor (del contexto)**

Fradson, R., Lee Wilke, W. y Dee Fails, A. (s.f.). Anatomy and Physiology of Farm Animals. Wiley-Blackwell. <https://salehsalmanblog.wordpress.com/wp-content/uploads/2016/01/01-anatomy-and-physiology-of-farm-animals-7th-edition1.pdf>

## **Español**

### **Equivalente en español**

pigostilo

### **Categoría gramatical**

Nominal (221)

### **Información geográfica de la variante en español**

México (Mex.) (192)

### **Definición del término en español**

La piel de las aves carece de glándulas sebáceas y sudoríparas, si exceptuamos las del conducto auditivo externo (sebáceas) y la llamada glándula uropígea. Esta última encuentra un gran desarrollo en las aves acuáticas y consta de un cuerpo con dos lóbulos, situados bajo la piel adyacente al pigostilo.

### **Fuente / Autor (del término en español)**

Cano, F. G. (s/f). ANATOMÍA ESPECÍFICA DE AVES: ASPECTOS FUNCIONALES Y CLÍNICOS. Www.um.es. Recuperado el 22 de octubre de 2025, de <https://www.um.es/anatvet-interactivo/interactividad/aaves/anatomia-aves-10.pdf>

### **Contexto del término en español**

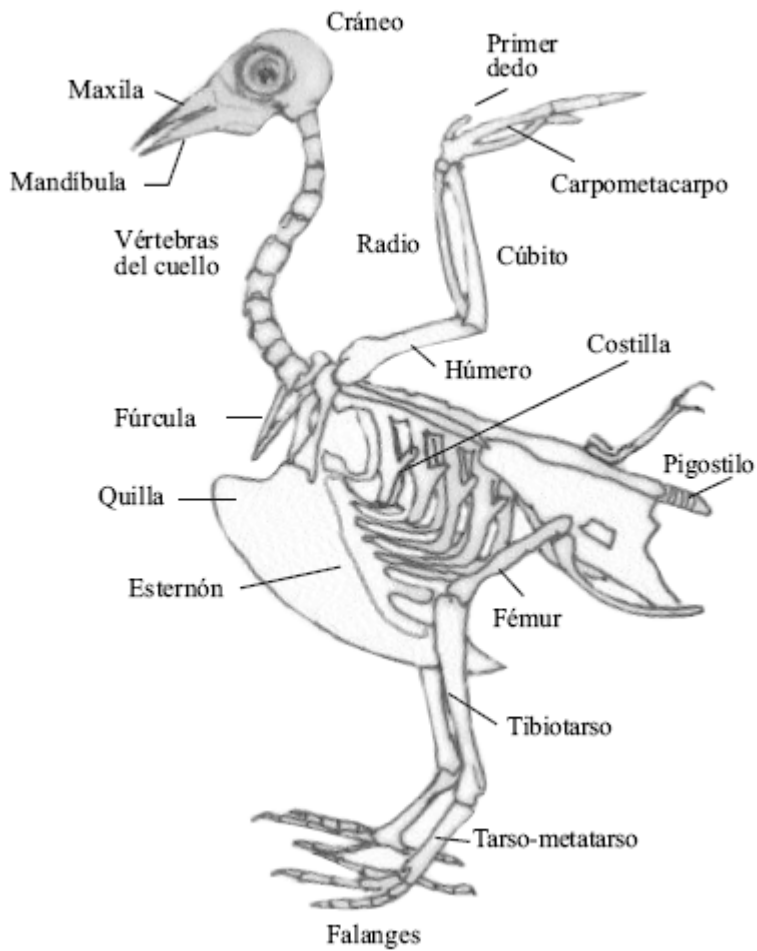
Respecto a las vértebras caudales o coccígeas, las cinco o seis primeras son libres, permitiendo así el movimiento de la cola, mientras que las 4-6 últimas se fusionan durante el desarrollo prenatal para constituir una pieza ósea llamada pigostilo.

### **Fuente / Autor (del contexto en español)**

Cano, F. G. (s/f). ANATOMÍA ESPECÍFICA DE AVES: ASPECTOS FUNCIONALES Y CLÍNICOS. Www.um.es. Recuperado el 22 de octubre de 2025, de <https://www.um.es/anatvet-interactivo/interactividad/aaves/anatomia-aves-10.pdf>

## **Multimedia**

### **Imagen**



**Fuente / Autor imagen**

Externa

**URL de la fuente (imagen)**

[https://www.researchgate.net/figure/Figura-1-Esqueleto-de-un-ave\\_fig1\\_259439768](https://www.researchgate.net/figure/Figura-1-Esqueleto-de-un-ave_fig1_259439768)