vocal cord (cuerda vocal)

Término	vocal cord
Idioma	Inglés (Estados Unidos) (214)
Área Especialidad	Ciencias Biológicas, Químicas y de la Salud (403)
Disciplina	Médico Cirujano (422)
Temática	Anatomía
Definición del término	one of the two small bands of muscle that form a V-shape within the larynx.
Fuente / Autor (del término)	WebMD. (2008). Webster’s New World Medical Dictionary. Wiley Publishing.
Contexto del término	Vocal cord dysfunction (VCD) is an upper airway obstruction caused by paradoxical adduction of the vocal cords primarily on inspiration. It has also been misleadingly referred to as Munchausen stridor, episodic laryngeal dyskinesia, psychosomatic stridor, and emotional laryngeal asthma. VCD has been used interchangeably with and is probably more accurately described by the term paradoxical vocal fold motion.
Fuente / Autor (del contexto)	Gimenez, L. M., & Zafra, H. (2011). Vocal cord dysfunction: an update. Annals of Allergy, Asthma & Immunology, 106(4), 267–274. https://www.sciencedirect.com/science/article/abs/pii/S1081120610008148
Equivalente en español	cuerda vocal
Categoría gramatical	Nominal (221)

Información geográfica de la variante en español	México (Mex.) (192)
Definición del término en español	una de las dos fuertes bandas de tejido elástico amarillo situadas en la laringe y rodeadas por unas membranas denominadas pliegues vocales y unidas ventralmente al ángulo del cartílago tiroides y dorsalmente a la apófisis vocal del cartílago aritenoides.
Fuente / Autor (del término en español)	MOSBY. (2003). Diccionario Mosby de Medicina, Enfermería y Ciencias de la Salud. Elsevier.
Contexto del término en español	La parálisis de cuerda vocal puede ser temporal o permanente. La temporal se resuelve en el curso de 6 a 8 semanas, mientras que en la lesión permanente, la calidad de voz queda deteriorada pudiendo mejorar gradualmente por compensación laríngea. La parálisis unilateral definitiva exige un período de adaptación para que la cuerda vocal sana pueda compensar parte de las funciones de la lesionada, para lo que es indispensable la reeducación de la voz y la rehabilitación foniátrica.
Fuente / Autor (del contexto en español)	Castañeda Solísa, A. K., Gómez Frödeb, C., & Pérez Castro y Vázquez, J. A. (2017). Parálisis de cuerda vocal izquierda secundaria a tratamiento quirúrgico de bocio nodular. Análisis crítico de casos clínicos. Revista de la Facultad de Medicina, 39-44.

Imagen	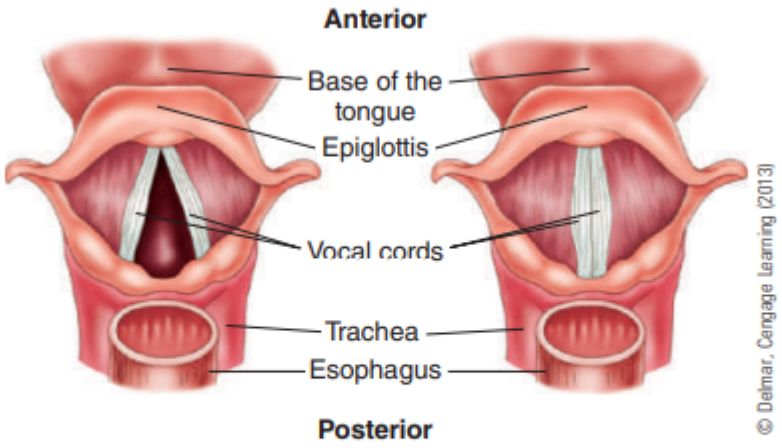 **FIGURE 7.3** View of the larynx and vocal cords from above. Shown on the left, the vocal cords are open during breathing. On the right, the vocal cords vibrate together during speech.
Fuente / Autor imagen	Externa
URL de la fuente (imagen)	Ehrlich, A., & Schroeder, C. (2013a). Figure 7.3. Delmar Cengage Learning.