

# vocal cord (cuerda vocal)

## **Término**

### **Término**

vocal cord

### **Idioma**

Inglés (Estados Unidos) (214)

### **Área Especialidad**

Ciencias Biológicas, Químicas y de la Salud (403)

### **Disciplina**

Médico Cirujano (422)

### **Temática**

Anatomía

### **Definición del término**

one of the two small bands of muscle that form a V-shape within the larynx.

### **Fuente / Autor (del término)**

WebMD. (2008). Webster's New World Medical Dictionary. Wiley Publishing.

### **Contexto del término**

Vocal cord dysfunction (VCD) is an upper airway obstruction caused by paradoxical adduction of the vocal cords primarily on inspiration. It has also been misleadingly referred to as Munchausen stridor, episodic laryngeal dyskinesia, psychosomatic stridor, and emotional laryngeal asthma. VCD has been used interchangeably with and is probably more accurately described by the term paradoxical vocal fold motion.

### **Fuente / Autor (del contexto)**

Gimenez, L. M., & Zafra, H. (2011). Vocal cord dysfunction: an update. *Annals of Allergy, Asthma & Immunology*, 106(4), 267-274.

<https://www.sciencedirect.com/science/article/abs/pii/S1081120610008148>

## **Español**

### **Equivalente en español**

cuerda vocal

### **Categoría gramatical**

Nominal (221)

### **Información geográfica de la variante en español**

México (Mex.) (192)

### **Definición del término en español**

una de las dos fuertes bandas de tejido elástico amarillo situadas en la laringe y rodeadas por unas membranas denominadas pliegues vocales y unidas ventralmente al ángulo del cartílago tiroideos y dorsalmente a la apófisis vocal del cartílago aritenoides.

### **Fuente / Autor (del término en español)**

MOSBY. (2003). Diccionario Mosby de Medicina, Enfermería y Ciencias de la Salud. Elsevier.

### **Contexto del término en español**

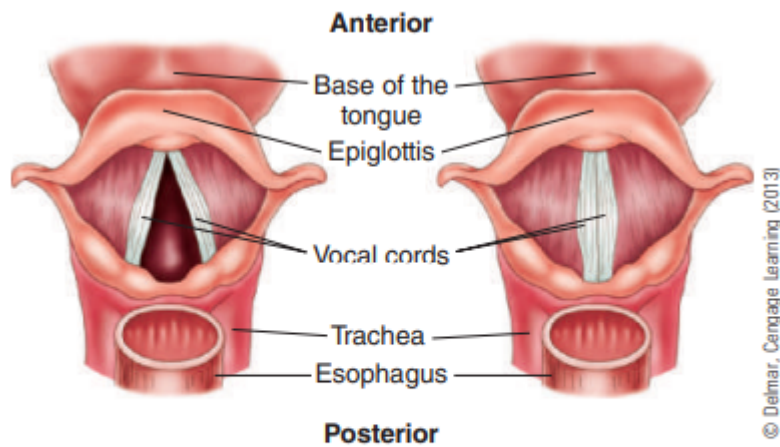
La parálisis de cuerda vocal puede ser temporal o permanente. La temporal se resuelve en el curso de 6 a 8 semanas, mientras que en la lesión permanente, la calidad de voz queda deteriorada pudiendo mejorar gradualmente por compensación laríngea. La parálisis unilateral definitiva exige un período de adaptación para que la cuerda vocal sana pueda compensar parte de las funciones de la lesionada, para lo que es indispensable la reeducación de la voz y la rehabilitación foniátrica.

### **Fuente / Autor (del contexto en español)**

Castañeda Solís, A. K., Gómez Frödeb, C., & Pérez Castro y Vázquez, J. A. (2017). Parálisis de cuerda vocal izquierda secundaria a tratamiento quirúrgico de bocio nodular. Análisis crítico de casos clínicos. Revista de la Facultad de Medicina, 39-44.

## **Multimedia**

### **Imagen**



**FIGURE 7.3** View of the larynx and vocal cords from above. Shown on the left, the vocal cords are open during breathing. On the right, the vocal cords vibrate together during speech.

**Fuente / Autor imagen**

Externa

**URL de la fuente (imagen)**

Ehrlich, A., & Schroeder, C. (2013a). Figure 7.3. Delmar Cengage Learning.