

laryngeal ventricle (ventriculus laryngis) (ventrículo laríngeo)

Término

Término

laryngeal ventricle (ventriculus laryngis)

Idioma

Inglés (Estados Unidos) (214)

Área Especialidad

Ciencias Biológicas, Químicas y de la Salud (403)

Disciplina

Médico Cirujano (422)

Temática

Laringología

Definición del término

The recess in each lateral wall of the larynx between the vestibular and vocal folds and into which the laryngeal sacculus opens.

Fuente / Autor (del término)

Laryngeal ventricle. (2012) Farlex Partner Medical Dictionary. Recuperado el 08 de junio de 2022 de <https://medical-dictionary.thefreedictionary.com/laryngeal+ventricle>

Contexto del término

A 72-year-old woman developed a mass in her right laryngeal ventricle clinically diagnosed as a cyst. A range of blood tests and a chest radiograph were performed with unremarkable results. 15 months earlier the patient was diagnosed with chronic inflammation of laryngeal mucosa based on the biopsy of left laryngeal ventricle and histological findings.

Fuente / Autor (del contexto)

Tomasz, Ś., Renata, K., Izabela, E.-H., & Piotr, Z. (2021). Oncocytic papillary cystadenoma

of right laryngeal ventricle. En Archives of Case Reports (Vol. 5, Issue 1, pp. 012-013). Heighten Science Publications Corporation. <https://doi.org/10.29328/journ>

Español

Equivalente en español

ventrículo laríngeo

Categoría gramatical

Nominal (221)

Variante de traducción

ventrículo de Morgagni, seno laríngeo de Morgagni, seno de Morgagni, ventrículo de Galeno

Información geográfica de la variante en español

México (Mex.) (192)

Definición del término en español

Porción media de la cavidad laríngea, comprendida entre las cuerdas vocales falsas, por arriba, y las cuerdas vocales verdaderas, por abajo.

Fuente / Autor (del término en español)

Real Academia Nacional de Medicina. (2012). Ventrículo laríngeo. En Diccionario de Términos Médicos. Recuperado el 06 de junio de 2022, de <https://dtme.ranm.es/dtm/ver.php?id=192842&cual=0>

Contexto del término en español

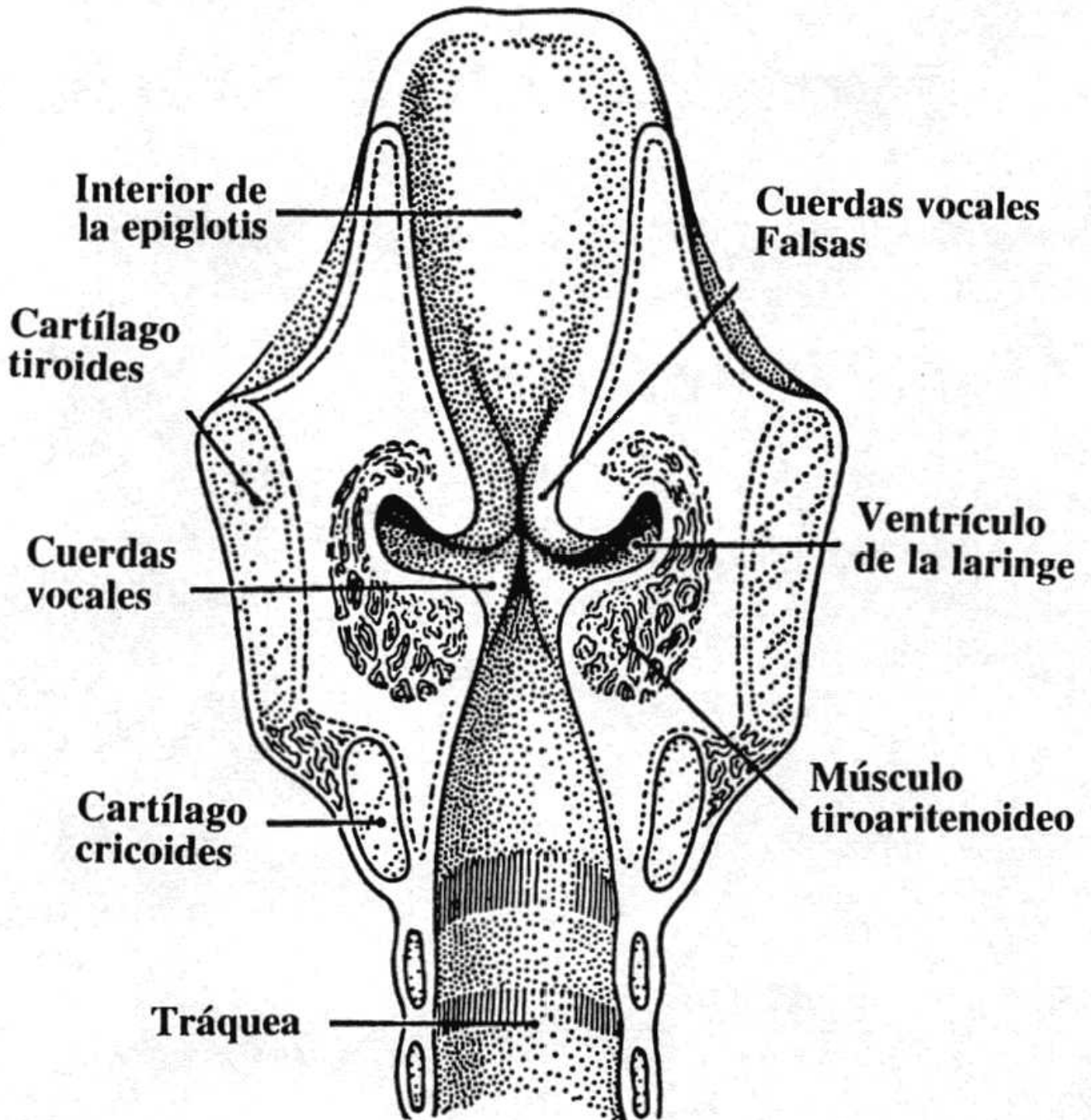
Las lesiones quísticas del ventrículo laríngeo son infrecuentes, aunque no excepcionales. La mayoría son benignas, pero en algunos casos son condicionadas por lesiones malignas subyacentes o pueden sobreinfectarse. Las técnicas diagnósticas de imagen, y más concretamente la TC, van a ser de gran importancia para su caracterización y para determinar su extensión.

Fuente / Autor (del contexto en español)

Navarro Fernandez-Hidalgo, M. (2014). Lesiones quísticas del ventrículo laríngeo. Sociedad Española de Radiología Médica. <https://doi.org/10.1594/SERAM2014/S-1232>

Multimedia

Imagen



Fuente / Autor imagen

Externa

URL de la fuente (imagen)

http://3.bp.blogspot.com/_naeRQPM5KwI/TUjf4IEyipI/AAAAAAAAADo/XQd6kQvL4-U/s1600/Laringe_vista_interior.jpg

Video YouTube

https://www.youtube.com/watch?v=-wBtN_i1gOE

Fuente / Autor video

Externa

URL de la fuente (video)

https://www.youtube.com/watch?v=-wBtN_i1gOE

Notas para la traducción**Comentarios**

Las formas españolas "seno laríngeo de Morgagni", "seno de Morgagni" y "ventrículo de Galeno" han caído en desuso. Con frecuencia abreviado a "ventrículo", cuando por el contexto se sobrentiende.

Formatos de descarga

- [PDF](#)
- [CSV](#)
- [XLS](#)
- [TXT](#)