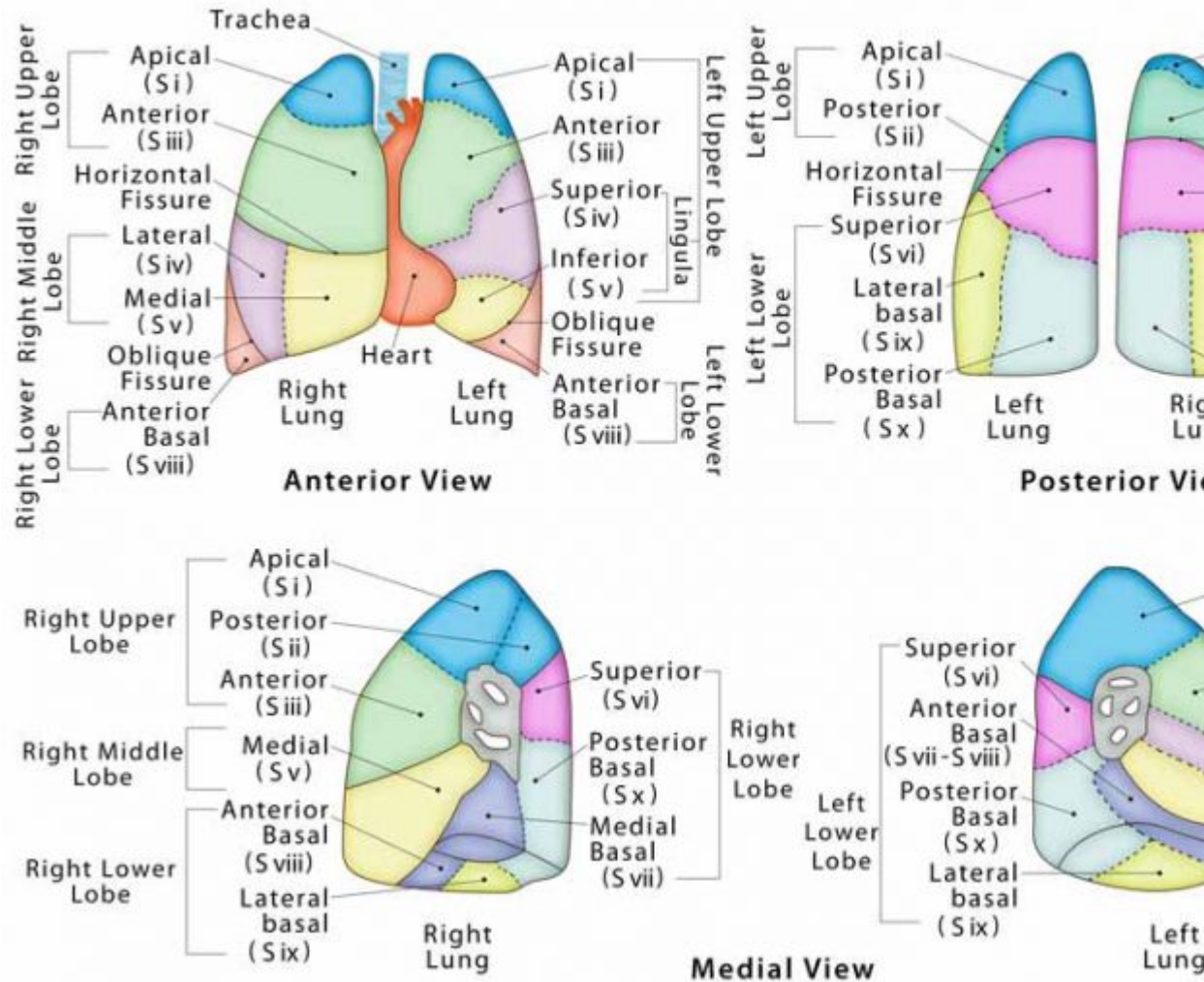


# apex of the lung (vértice pulmonar)

|                                      |   |
|--------------------------------------|---|
| <b>Término</b>                       | apex of the lung  |
| <b>Idioma</b>                        | Inglés (Estados Unidos) (214)   |
| <b>Área Especialidad</b>             | Ciencias Biológicas, Químicas y de la Salud (403)   |
| <b>Disciplina</b>                    | Médico Cirujano (422)   |
| <b>Temática</b>                      | Anatomía general  |
| <b>Definición del término</b>        | The superior part of the lungs, with its highest point located above the first rib through the superior opening of the thoracic cavity, into the inferior floor of w starts.  |
| <b>Fuente / Autor (del término)</b>  | Medanta. (2022). Bronchial Asthma Treatment, Signs and Symptoms, Causes Recuperado el 07 de abril de 2022, de <a href="https://www.medanta.org/pulmonology/hospital/disease/bronchial-asthma/">https://www.medanta.org/pulmonology/hospital/disease/bronchial-asthma/</a>   |
| <b>Contexto del término</b>          | The apex of the lungs experiences significant hysteresis motion while the infe lungs experiences very little hysteresis. This study focuses on the relationship motion components contributing to tissue trajectories in the upper lung. The is that reproducible patterns in lung motion can be found and used to extract relevant characteristics of the breathing motion of lung cancer patients, from scans taken throughout a radiotherapy treatment course. |
| <b>Fuente / Autor (del contexto)</b> | White, B., Lamb, J., Zhao, T., Jani, S., & Low, D. (2011). Distribution of Tissue Apex of the Lung. En International Journal of Radiation Oncology*Biolog*Phy Issue 2, pp. S776-S777). Elsevier BV. <a href="https://doi.org/10.1016/j">https://doi.org/10.1016/j</a>   |
| <b>Equivalente en español</b>        | vértice pulmonar  |
| <b>Categoría gramatical</b>          | Nominal (221)   |

|   |   |
|---|---|
| <b>Variante de traducción</b>                           | vértice del pulmón, ápice pulmonar, ápice del pulmón, ápex pulmonar   |
| <b>Información geográfica de la variante en español</b> | México (Mex.) (192)   |
| <b>Definición del término en español</b>                | Extremo superior redondeado de cada pulmón, que sobrepasa la abertura torácica superior y ocupa la base del cuello.   |
| <b>Fuente / Autor (del término en español)</b>          | Real Academia Nacional de Medicina. (2012). Vértice pulmonar. En Diccionario de Términos Médicos. Recuperado el 07 de abril de 2022, de <a href="https://dtme.ranm.es/buscador.aspx?NIVEL_BUS=3&amp;LEMA_BUS=V%C3%A9rtice">https://dtme.ranm.es/buscador.aspx?NIVEL_BUS=3&amp;LEMA_BUS=V%C3%A9rtice</a> |
| <b>Contexto del término en español</b>                  | El síndrome de Pancoast, síndrome de Pancoast-Tobías, tumor del vértice superior del pulmón. El síndrome de Pancoast-ápico-costovertebral es un conjunto de síntomas característicos provocados por la invasión de una tumoración en un vértice pulmonar.   |
| <b>Fuente / Autor (del contexto en español)</b>         | Hermida Pérez, J. A., Bermejo Hernández, A., Hernández Guerra, J. S., & Arroyo López, J. (2019). Tumor del vértice pulmonar derecho que produce un síndrome de Pancoast. Reporte de un caso clínico. En SEMERGEN - Medicina de Familia (Vol. 38, Issue 2, pp 115-117)                                   |

# Segmental Anatomy of the Lung



Imagen

Fuente /  
Autor  
imagen

Externa

URL de la  
fuente  
(imagen)

<https://www.therespiratorysystem.com/wp-content/uploads/2017/09/Picture-of-Lung-Segments-Anatomy-768x560.jpg>

Audio

[Ep. 66 - Anatomía del aparato respiratorio.mp3](#) (27.85 MB)

Fuente /  
Autor audio

Externa

---

**URL de la fuente (audio)** <https://prabhusangat.com/podcast/anatomia-del-aparato-respiratorio/>

---

**Video YouTube** <https://youtu.be/G-TbKCiATkk>

---

**Fuente / Autor video** Externa

---

**URL de la fuente (video)** <https://youtu.be/G-TbKCiATkk>

---

**Comentarios** Su adjetivo es "apical".

---