

Alveolar edema (edema alveolar)

Término

Término

Alveolar edema

Idioma

Inglés (Estados Unidos) (214)

Área Especialidad

Ciencias Biológicas, Químicas y de la Salud (403)

Disciplina

Médico Cirujano (422)

Temática

Neumología

Definición del término

Particular pattern of pulmonary edema where most of the fluid build up is in the alveolar spaces.

Fuente / Autor (del término)

Rock, P., & Weerakkody, Y. (2015). Pulmonary alveolar edema. Radiopaedia.
<https://doi.org/10.53347/rid-41344>

Contexto del término

Since the initial observations made by Matthay and colleagues in the early 1980s, several studies have demonstrated that resolution of alveolar edema depends on active ion transport across the alveolar epithelium.

Fuente / Autor (del contexto)

Berthiaume, Y., Folkesson, H. G., & Matthay, M. A. (2002). Invited Review: Alveolar edema fluid clearance in the injured lung. *Journal of Applied Physiology*, 93(6), 2207-2213.

Español

Equivalente en español

edema alveolar

Categoría gramatical

Nominal (221)

Información geográfica de la variante en español

México (Mex.) (192)

Definición del término en español

Edema que ocupa parcialmente los alveolos pulmonares y se produce cuando aumenta la presión en los capilares alveolares, la cual a su vez está motivada por una estasis en el corazón izquierdo.

Fuente / Autor (del término en español)

Clínica Universidad de Navarra. (s. f.). Edema alveolar. Diccionario médico. Recuperado 27 de marzo de 2022, de cun.es/diccionario-medico/terminos/edema-alveolar

Contexto del término en español

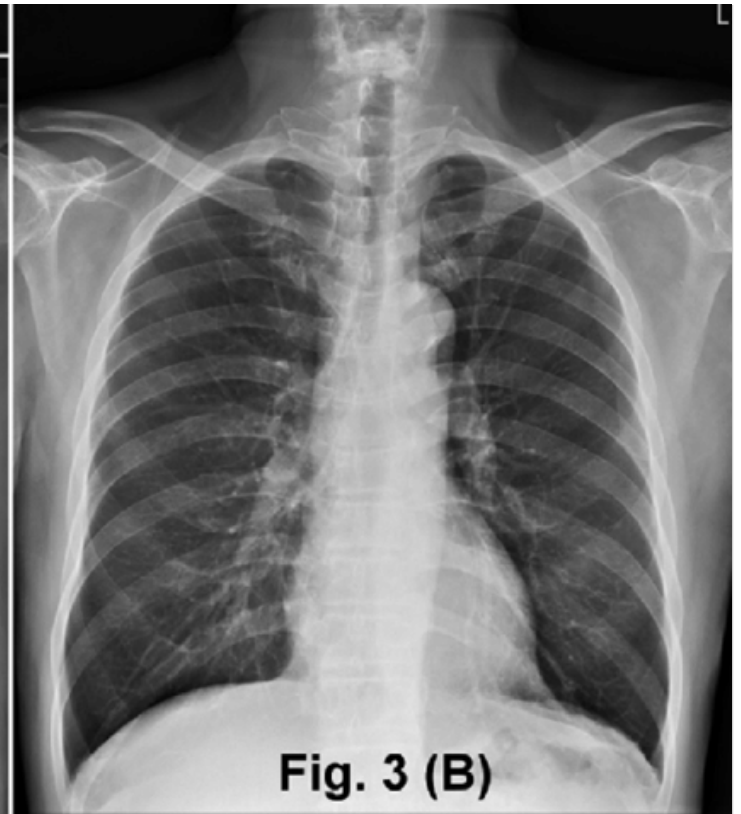
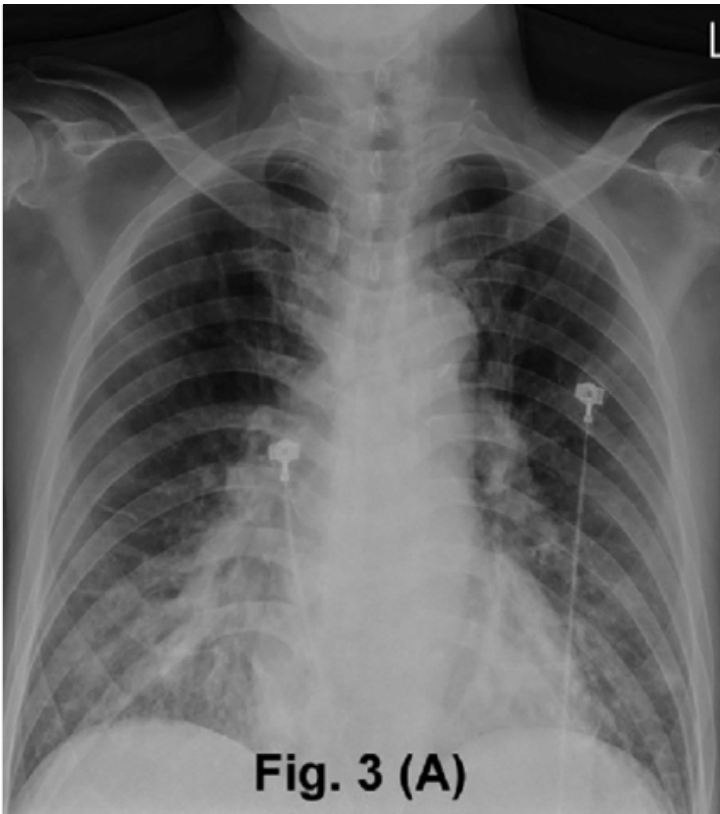El aumento de densidad “perihiliar”, descrito como signo de edema intersticial, estaría integrado por borrosidad perihiliar y aumento difuso de la densidad, se denomina también “niebla perihiliar” y algunos autores consideran que es un signo de edema alveolar incipiente.

Fuente / Autor (del contexto en español)

Naranjo, M. V. (2014). Hallazgos radiográficos del edema agudo de pulmón. Revista Médica de Costa Rica y Centroamérica, 71(609), 123-128.

Multimedia

Imagen



Fuente / Autor imagen

Externa

URL de la fuente (imagen)

https://www.researchgate.net/figure/Case-2-chest-radiograph-showing-features-of-bilateral-alveolar-edema-at-presentation-A_fig2_322915851

Formatos de descarga

- [PDF](#)
- [CSV](#)
- [XLS](#)
- [TXT](#)