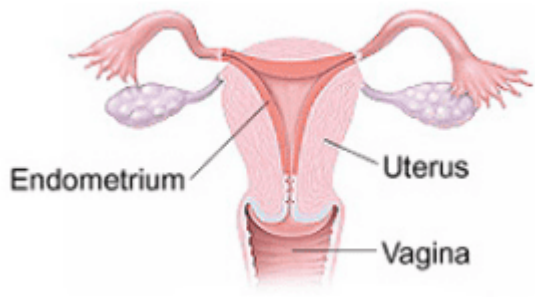


endometrium (endometrio)

Término	endometrium
Idioma	Inglés (Estados Unidos) (214)
Área Especialidad	Ciencias Biológicas, Químicas y de la Salud (403)
Disciplina	Médico Cirujano (422)
Temática	Cáncer de ovario
Definición del término	The layer of tissue that lines the uterus.
Fuente / Autor (del término)	Ovarian Cancer Research Alliance. (s.f.). Endometrium. Recuperado el 27 de diciembre de 2020 de: https://ocrahope.org/patients/resources/glossary/
Contexto del término	Synchronous primary cancers of the endometrium and ovary occur in approximately 10% of all women with ovarian cancer and 5% of all women with endometrial cancer. Patients with disease of both the endometrium and the ovary can be classified into three groups: (1) endometrial cancer with metastasis to the adnexa, (2) ovarian cancer with metastasis to the endometrium, or (3) synchronous primary cancers of the endometrium and ovary.
Fuente / Autor (del contexto)	Soliman, P., Slomovitz, B., Broaddus, R. et al. (2004). Synchronous primary cancers of the endometrium and ovary: a single institution review of 84 cases. <i>Gynecologic Oncology</i> , 94, 456 - 462. DOI: 10.1016/j.ygyno.2004.05.006
Equivalente en español	endometrio

Categoría gramatical	Nominal (221)
Información geográfica de la variante en español	México (Mex.) (192)
Definición del término en español	Capa de tejido que reviste el útero.
Fuente / Autor (del término en español)	Instituto Nacional del Cáncer. (s.f). Endometrio. En Diccionario de cáncer. Recuperado el 27 de diciembre de 2020 de: https://www.cancer.gov/espanol/buscar/resultados?swKeyword=endometrio
Contexto del término en español	La incidencia de tumores sincrónicos primarios de endometrio y ovario es de 2 a 10 veces superior a la esperada, basándonos en la incidencia de cada cáncer por separado. La clasificación de estos tumores como metástasis de endometrio o de ovario o neoplasias primarias tiene importantes consecuencias en el pronóstico y en la conducta terapéutica que seguir.
Fuente / Autor (del contexto en español)	Ferrero, S., Esteve, C., Mora, I. et al. (2007). Carcinoma de endometrio y ovario sincrónicos. <i>Clínica e Investigación en Ginecología y Obstetricia</i> , 34 (2), 77,79. DOI: 10.1016/S0210-573X(07)74478-7
Imagen	 Anatomical diagram of the female reproductive system. The central organ is the pear-shaped uterus, shown in a light pink color. The inner lining of the uterus is a darker pink and is labeled 'Endometrium'. Two fallopian tubes extend from the upper corners of the uterus to the ovaries, which are depicted as purple, bumpy structures. Below the uterus is the vagina, shown in a light pink color and labeled 'Vagina'. The diagram is a frontal view, showing the internal organs.

**Fuente /
Autor
imagen**

Externa

**URL de la
fuente
(imagen)**

Platinum Women 's Health. (2020). Understanding the Uterus and Endometrium [Imagen]. Platinum Women 's Health.
<https://www.platinumwomenshealth.com/contents/what-is-endometrial-cancer>

Remision

- [ovary \(ovario\)](#)
-