

# basement membrane (membrana basal)

<b>Término</b>	basement membrane
<b>Idioma</b>	Inglés (Estados Unidos) (214)
<b>Área Especialidad</b>	Ciencias Biológicas, Químicas y de la Salud (403)
<b>Disciplina</b>	Médico Cirujano (422)
<b>Temática</b>	Histología
<b>Definición del término</b>	A special type of extracellular matrix that lines the basal side of epithelial and endothelial tissues.
<b>Fuente / Autor (del término)</b>	Khalilgharibi, N., & Mao, Y. (2021). To form and function: on the role of basement membrane mechanics in tissue development, homeostasis and disease. <i>Open Biology</i> , 11(2). <a href="https://doi.org/10.1098/rsob.200360">https://doi.org/10.1098/rsob.200360</a>
<b>Contexto del término</b>	Laminin is a ubiquitous basement membrane component that actually describes a family of several different isoforms.
<b>Fuente / Autor (del contexto)</b>	Miner, J. H. (2012). The glomerular basement membrane. <i>Experimental cell research</i> , 318(9), 973-978.
<b>Equivalente en español</b>	membrana basal
<b>Categoría gramatical</b>	Nominal (221)
<b>Información geográfica de la variante en español</b>	México (Mex.) (192)

**Definición del término en español**

Capa limitante de aspecto claro al microscopio óptico, formado por una trama de fibras reticulares y sustancia intercelular con mucopolisacáridos PAS positivo, que se sitúa entre el tejido conjuntivo y los componentes no conjuntivos.

**Fuente / Autor (del término en español)**

Clínica Universidad de Navarra. (s. f.). Membrana basal. Diccionario médico. Recuperado 30 de junio de 2022, de <https://www.cun.es/diccionario-medico/terminos/membrana-basal>

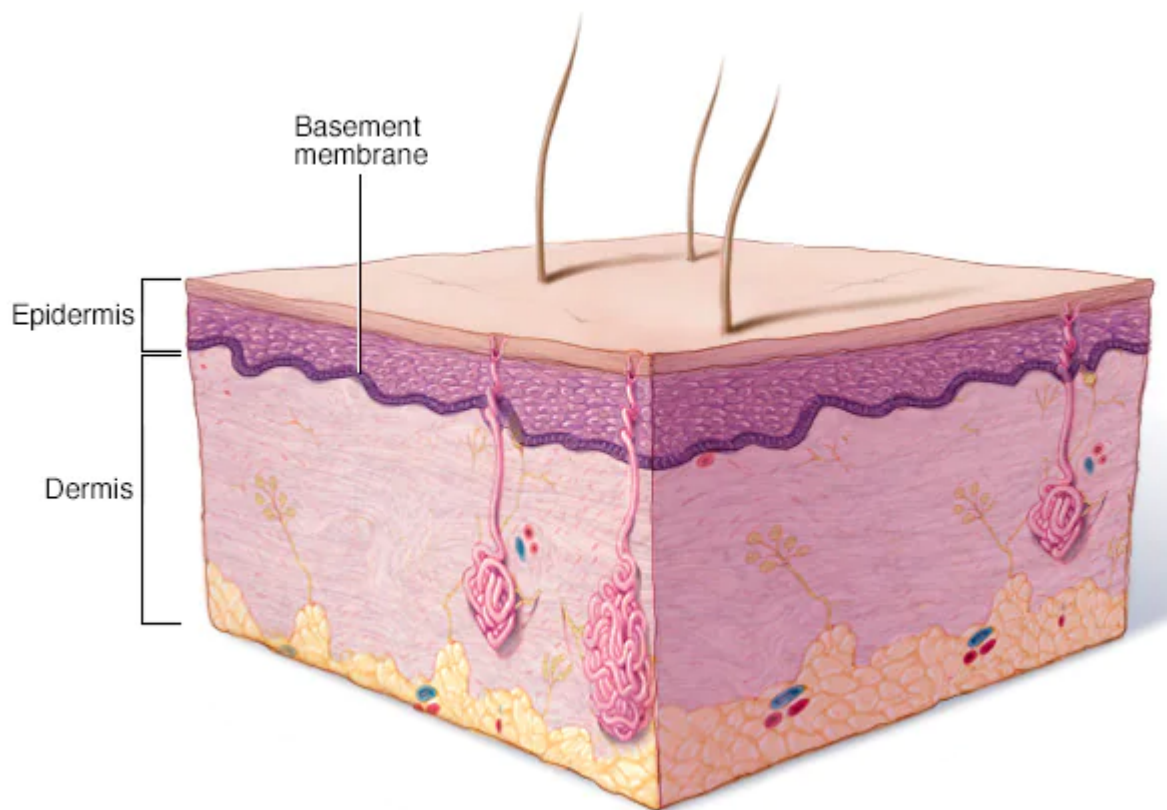
**Contexto del término en español**

El estudio de la membrana basal con el microscopio óptico demuestra una capa de matriz extracelular separando el epitelio del tejido conjuntivo.

**Fuente / Autor (del contexto en español)**

Ebmeyer, J., Anonopoulos, A., Borkowski, G., & Sudhoff, H. (2001). Alteraciones de la membrana basal en el colesteatoma de oído medio. *Acta Otorrinolaringológica Española*, 52(4), 330-335.

**Imagen**



---

**Fuente /  
Autor  
imagen**

Externa

---

**URL de la  
fuente  
(imagen)**

<https://www.mayoclinic.org/es-es/diseases-conditions/epidermolysis-bullosa/multimedia/basement-membrane-zone/img-20005890>

---

**Video  
YouTube**

<https://www.youtube.com/watch?v=wVI2WE2xVCQ>

---

**Fuente /  
Autor video**

Externa

---

**URL de la  
fuente  
(video)**

<https://www.youtube.com/watch?v=wVI2WE2xVCQ>

---