

percussion (percusión)

Término

Término

percussion

Idioma

Inglés (Estados Unidos) (214)

Área Especialidad

Ciencias Biológicas, Químicas y de la Salud (403)

Disciplina

Médico Cirujano (422)

Temática

Pruebas y diagnósticos

Definición del término

In physical examination, striking a part of the body with short, sharp blows of the fingers in order to determine the size, position, and density of the underlying parts by the sound obtained.

Fuente / Autor (del término)

Percussion. (2003) Miller-Keane Encyclopedia and Dictionary of Medicine, Nursing, and Allied Health, Seventh Edition. Recuperado el 09 de junio de 2022 de <https://medical-dictionary.thefreedictionary.com/percussion>

Contexto del término

Percussion, in doctors' minds, refers to the tapping with one finger on another, to detect fluid by a change in tone, usually in the chest or abdomen. According to Bynum [1] it was introduced into medical practise in France in the 18th century. Leopold Auenbrugger (1722-1809) is credited with perfecting the technique.

Fuente / Autor (del contexto)

McCann, S. (2020). Percussion. En Bone Marrow Transplantation (Vol. 56, Issue 3, pp. 526-528). Springer Science and Business Media LLC. <https://doi.org/10.1038/s41409-020->

Español

Equivalente en español

percusión

Categoría gramatical

Nominal (221)

Información geográfica de la variante en español

México (Mex.) (192)

Definición del término en español

Maniobra de exploración clínica consistente en golpear con un instrumento especial sobre una superficie corporal, o con un dedo sobre otro aplicado a dicha superficie, para apreciar las variaciones de la sonoridad producida (timpanismo, matidez, etc.) y determinar así el estado de las estructuras anatómicas subyacentes.

Fuente / Autor (del término en español)

Real Academia Nacional de Medicina. (2012). Percusión. En Diccionario de Términos Médicos. Recuperado el 09 de junio de 2022, de https://dtme.ranm.es/buscador.aspx?NIVEL_BUS=3&LEMA_BUS=Percusi%C3%B3n

Contexto del término en español

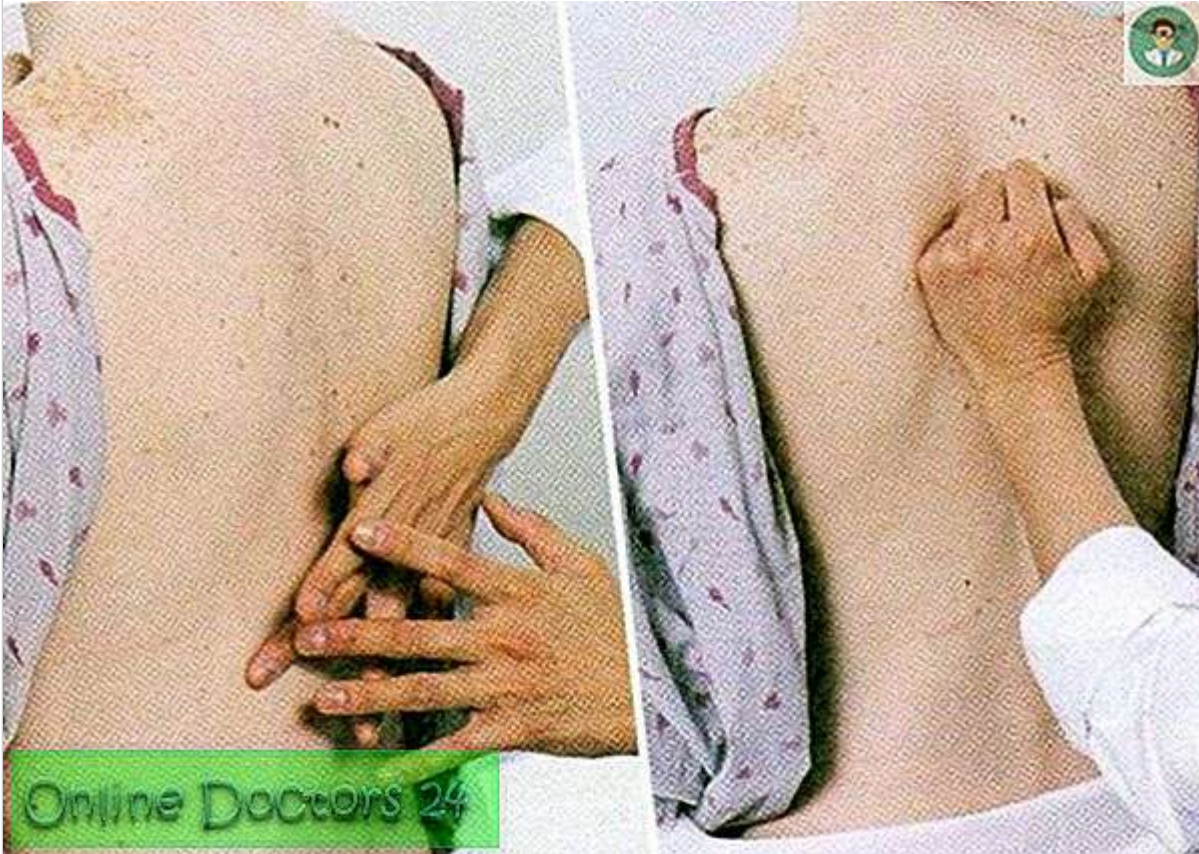
Cuando existe neumonía o atelectasias, que también son más frecuentes en el niño pequeño, es habitual la existencia de taquipnea, matidez a la percusión, aleteo nasal, egofonía y crepitantes. Si la consolidación parenquimatosa es amplia y rodea a un bronquio abierto, puede oírse un soplo tubárico, mientras que la presencia de una cavidad daría lugar a un sonido respiratorio distante, hueco, anfórico, como si se soplara a través de un vasija.

Fuente / Autor (del contexto en español)

Moreno-Pérez, D., Andrés Martín, A., Altet Gómez, N., Baquero-Artigao, F., Escribano Montaner, A., Gómez-Pastrana Durán, D., González Montero, R., Mellado Peña, M. J., Rodrigo-Gonzalo-de-Liria, C., & Ruiz Serrano, M. J. (2010). WITHDRAWN: Diagnóstico de I

Multimedia

Imagen



Fuente / Autor imagen

Externa

URL de la fuente (imagen)

<https://es.onlinedoctors24.com/photograph/zdorove/255/perkussiya-eto-hto-za-metod-perkussiya-i-palpaciya-3.jpg>

Video YouTube

<https://www.youtube.com/watch?v=wVdlmyVsKJw>

Fuente / Autor video

Externa

URL de la fuente (video)

<https://www.youtube.com/watch?v=wVdlmyVsKJw>

Formatos de descarga

- [PDF](#)

- [CSV](#)
- [XLS](#)
- [TXT](#)