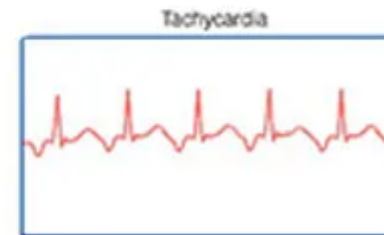
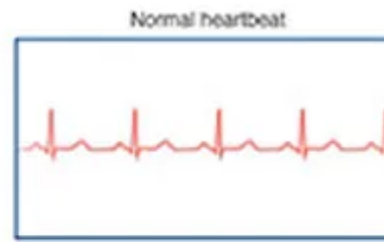
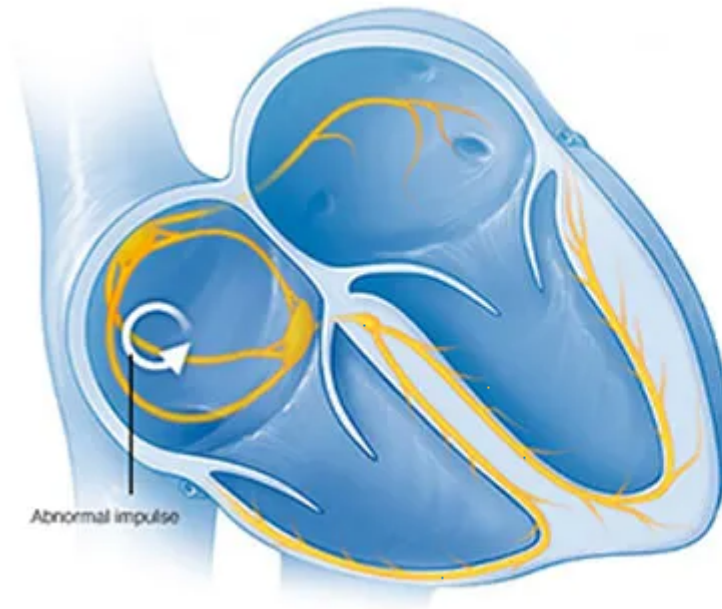


tachycardia (taquicardia)

Término	tachycardia
Idioma	Inglés (Estados Unidos) (214)
Área Especialidad	Ciencias Biológicas, Químicas y de la Salud (403)
Disciplina	Médico Cirujano (422)
Temática	Cardiología
Definición del término	A rapid heart rate, usually defined as greater than 100 beats per minute.
Fuente / Autor (del término)	Conrad, M. (29 de marzo de 2021). Medical Definition of Tachycardia. MedicineNet. https://www.medicinenet.com/tachycardia/definition.htm
Contexto del término	Ventricular relaxation abnormality has been demonstrated in animals to have an adverse impact on early diastolic coronary flow dynamics. However, this relation has not been established in humans. Even if the adverse effect were latent at rest, it might become evident during tachycardia because tachycardia reduces coronary flow reserve and facilitates the production of myocardial ischemia.
Fuente / Autor (del contexto)	Masuyama, T., Uematsu, M., Doi, Y., Yamamoto, K., Mano, T., Naito, J., Kondo, H., Nagano, R., Hori, M., & Kamada, T. (1994). Abnormal coronary flow dynamics at rest and during tachycardia associated with impaired left ventricular relaxation in humans: Imp
Equivalente en español	taquicardia
Categoría gramatical	Nominal (221)

Variante de traducción	taquiritmia, taquisistolia, picnocardia, polocardia
Información geográfica de la variante en español	México (Mex.) (192)
Definición del término en español	Ritmo cardíaco anormalmente rápido, superior a 100 latidos por minutos.
Fuente / Autor (del término en español)	Real Academia Nacional de Medicina. (2012). Taquicardia. En Diccionario de Términos Médicos. Recuperado el 06 de junio de 2022, de https://dtme.ranm.es/buscador.aspx?NIVEL_BUS=3&LEMA_BUS=Taquicardia
Contexto del término en español	Con estimulación desde el ápex del ventrículo derecho con ciclo basal de 550 ms e introduciendo dos extraestímulos se indujo fácilmente las dos morfologías de taquicardia. Mediante mapeo durante estimulación en el TSVD, con catéter de fulguración EPT curva estándar y punta de 4 mm (Boston Scientific® Corporation) se reprodujo la morfología de ambas taquicardias, con concordancia en las 12 derivaciones del electrocardiograma (Figura 2A y 2B). Además se aplicó radiofrecuencia en la región del infundíbulo, identificando zonas de electrogramas fragmentados y potenciales mediodiastólicos durante taquicardia.
Fuente / Autor (del contexto en español)	Frangini S, P., Vergara S, I., Fajuri N, A., González A, R., & Baeza L, M. (2005). Fulguración con radiofrecuencia de taquicardia ventricular después de corrección quirúrgica de Tetralogía de Fallot: Caso Clínico. En Revista médica de Chile (Vol. 133, Iss

Imagen



**Fuente /
Autor
imagen**

Externa

**URL de la
fuente
(imagen)**

<https://i0.wp.com/www.micomunidad.com/wp-content/uploads/2017/04/causas-de-la-taquicardia.jpg?resize=700%2C320>

Audio

[22- Manejo de Taquicardia Inestable según el ACLS.mp3](#) (45.42 MB)

**Fuente /
Autor audio**

Externa

**URL de la
fuente
(audio)**

<http://www.eccpodcast.com/taquicardia/>

**Video
YouTube**

<https://www.youtube.com/watch?v=ACbgLbW2v-U>

**Fuente /
Autor video**

Externa

**URL de la
fuente
(video)**

<https://www.youtube.com/watch?v=ACbgLbW2v-U>

Comentarios

Las formas "picnocardia" y "policardia" han caído en desuso.
