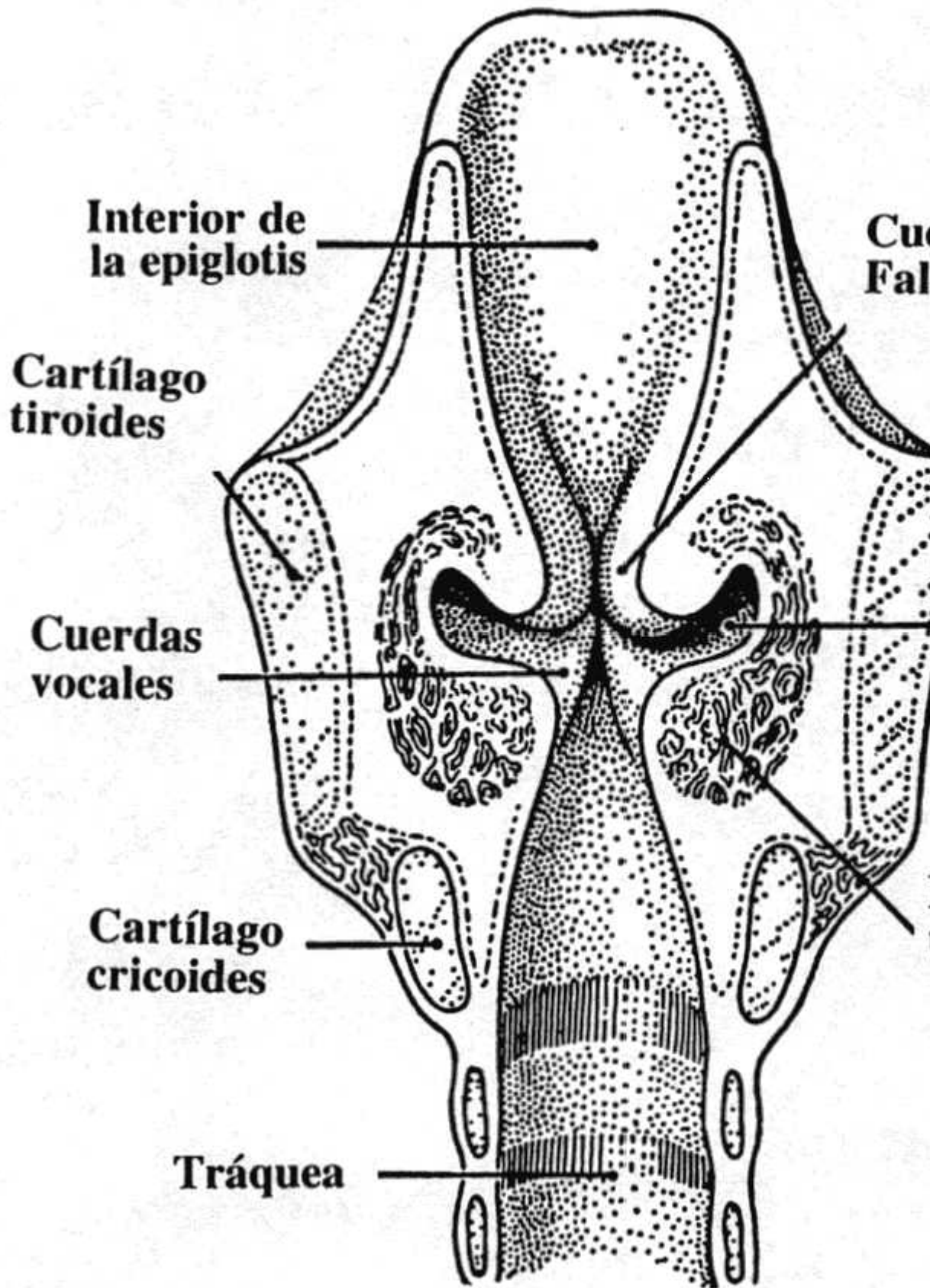


laryngeal ventricle (ventriculus laryngis) (ventrículo laríngeo)

Término	laryngeal ventricle (ventriculus laryngis)
Idioma	Inglés (Estados Unidos) (214)
Área Especialidad	Ciencias Biológicas, Químicas y de la Salud (403)
Disciplina	Médico Cirujano (422)
Temática	Laringología
Definición del término	The recess in each lateral wall of the larynx between the vestibular and vocal laryngeal sacculus opens.
Fuente / Autor (del término)	Laryngeal ventricle. (2012) Farlex Partner Medical Dictionary. Recuperado el https://medical-dictionary.thefreedictionary.com/laryngeal+ventricle
Contexto del término	A 72-year-old woman developed a mass in her right laryngeal ventricle clinically. A range of blood tests and a chest radiograph were performed with unremarkable results. Earlier the patient was diagnosed with chronic inflammation of laryngeal mucosa. Histological findings of the left laryngeal ventricle and histological findings.
Fuente / Autor (del contexto)	Tomasz, Ś., Renata, K., Izabela, E.-H., & Piotr, Z. (2021). Oncocytic papillary carcinoma of the laryngeal ventricle. En Archives of Case Reports (Vol. 5, Issue 1, pp. 012-013). Case Reports Publications Corporation. https://doi.org/10.29328/journal
Equivalente en español	ventrículo laríngeo
Categoría gramatical	Nominal (221)

Variante de traducción	ventrículo de Morgagni, seno laríngeo de Morgagni, seno de Morgagni, ventrículo
Información geográfica de la variante en español	México (Mex.) (192)
Definición del término en español	Porción media de la cavidad laríngea, comprendida entre las cuerdas vocales y las cuerdas vocales verdaderas, por abajo.
Fuente / Autor (del término en español)	Real Academia Nacional de Medicina. (2012). Ventrículo laríngeo. En Diccionario de Medicina. Recuperado el 06 de junio de 2022, de https://dtme.ranm.es/dtm/ver.php?id=
Contexto del término en español	Las lesiones quísticas del ventrículo laríngeo son infrecuentes, aunque no exclusivamente benignas, pero en algunos casos son condicionadas por lesiones malignas que pueden sobreinfectarse. Las técnicas diagnósticas de imagen, y más concretamente la tomografía axial computarizada, tienen gran importancia para su caracterización y para determinar su extensión.
Fuente / Autor (del contexto en español)	Navarro Fernandez-Hidalgo, M. (2014). Lesiones quísticas del ventrículo laríngeo. <i>Radiología Médica</i> . https://doi.org/10.1594/SERAM2014/S-1232

Imagen



Fuente / Autor imagen	Externa
URL de la fuente (imagen)	http://3.bp.blogspot.com/_naeRQPM5KwI/TUjf4IEyipI/AAAAAAAAADo/XQd6kQvU/s1600/Laringe_vista_interior.jpg
Video YouTube	https://www.youtube.com/watch?v=-wBtN_i1gOE
Fuente / Autor video	Externa
URL de la fuente (video)	https://www.youtube.com/watch?v=-wBtN_i1gOE
Comentarios	Las formas españolas "seno laríngeo de Morgagni", "seno de Morgagni" y "ventrículo caído en desuso. Con frecuencia abreviado a "ventrículo", cuando por el cont
