

cerebral ventricle (ventriculus cerebri) (ventrículo)

Término

Término

cerebral ventricle (ventriculus cerebri)

Idioma

Inglés (Estados Unidos) (214)

Área Especialidad

Ciencias Biológicas, Químicas y de la Salud (403)

Disciplina

Neurociencias (424)

Temática

Sistema nervioso

Definición del término

One of a system of four communicating cavities within the brain that are continuous with the central canal of the spinal cord.

Fuente / Autor (del término)

Conrad, M. (29 de marzo de 2021). Medical Definition of Cerebral ventricle. MedicineNet. https://www.medicinenet.com/cerebral_ventricle/definition.htm

Contexto del término

Male Wistar rats were implanted with a stainless steel guide cannula in the fourth cerebral ventricle. The femoral artery and vein were cannulated for mean arterial pressure and heart rate measurement and for drug infusion, respectively. After basal mean arterial pressure and heart rate recordings, the cardiopulmonary reflex was tested with a dose of phenylbiguanide (PBG, 8 mg/kg, bolus). Cardiopulmonary reflex was evaluated before and ml minutes after 1.0 mL 3-amino-1,2,4-triazole (ATZ, 0.01g/100mL)0.01 g/100 mL) injection into the fourth cerebral ventricle.

Fuente / Autor (del contexto)

Valenti, V. E., de Abreu, L. C., Sato, M. A., & Ferreira, C. (2010). ATZ (3-amino-1,2,4-triazole) injected into the fourth cerebral ventricle influences the Bezold-Jarisch reflex in conscious rats. En *Clinics* (Vol. 65, Issue 12, pp. 1339-1343). Elsevier B

Español

Equivalente en español

ventrículo

Categoría gramatical

Nominal (221)

Información geográfica de la variante en español

México (Mex.) (192)

Definición del término en español

Cavidad situada en la profundidad de todas las estructuras del encéfalo, vestigio de las vesículas encefálicas embrionarias.

Fuente / Autor (del término en español)

Real Academia Nacional de Medicina. (2012). Ventrículo. En *Diccionario de Términos Médicos*. Recuperado el 06 de junio de 2022, de https://dtme.ranm.es/buscador.aspx?NIVEL_BUS=3&LEMA_BUS=Ventr%C3%ADculo

Contexto del término en español

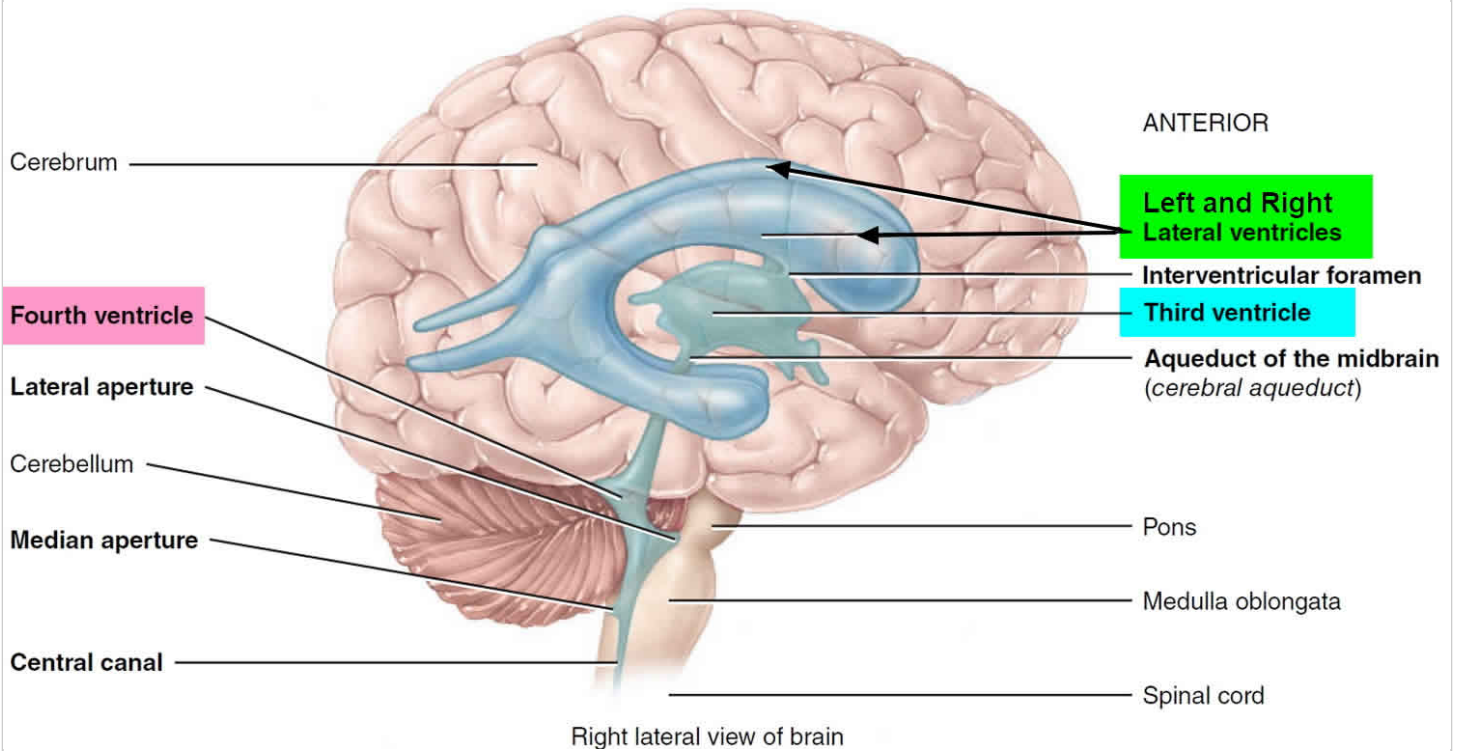
El feto presentaba una cabeza pequeña en relación con el resto del cuerpo (microcráneo). Se le practicó ultrasonografía diagnóstica cerebral transfontanelar, en la cual se evidenció malformación del sistema nervioso central, defecto disruptivo, cráneo pequeño con relación al tamaño de la cara, fontanela anterior reducida, ausencia total del hemisferio cerebral izquierdo, pequeño remanente cortical occipital en el hemisferio derecho, y aumento anormal del hemisferio derecho con el ventrículo lateral comunicado con el espacio subaracnoideo periférico; no se observó hoz cerebral.

Fuente / Autor (del contexto en español)

Gunturiz, M. L., Cortés, L., Cuevas, E. L., Chaparro, P., & Ospina, M. L. (2018). Toxoplasmosis cerebral congénita e infección por el virus del Zika y del chikunguña: reporte de un caso. En *Biomédica* (Vol. 38, Issue 2, pp. 144-152). Instituto Nacional de

Multimedia

Imagen



Fuente / Autor imagen

Externa

URL de la fuente (imagen)

<https://healthjade.com/wp-content/uploads/2019/04/Brain-ventricles.jpg>

Video YouTube

<https://www.youtube.com/watch?v=CqtWHWGrff4>

Fuente / Autor video

Externa

URL de la fuente (video)

<https://www.youtube.com/watch?v=CqtWHWGrff4>

Formatos de descarga

- [PDF](#)
- [CSV](#)

- [XLS](#)
- [TXT](#)