

# Alveolar edema (edema alveolar)

## **Término**

### **Término**

Alveolar edema

### **Idioma**

Inglés (Estados Unidos) (214)

### **Área Especialidad**

Ciencias Biológicas, Químicas y de la Salud (403)

### **Disciplina**

Médico Cirujano (422)

### **Temática**

Neumología

### **Definición del término**

Particular pattern of pulmonary edema where most of the fluid build up is in the alveolar spaces.

### **Fuente / Autor (del término)**

Rock, P., & Weerakkody, Y. (2015). Pulmonary alveolar edema. Radiopaedia.  
<https://doi.org/10.53347/rid-41344>

### **Contexto del término**

Since the initial observations made by Matthay and colleagues in the early 1980s, several studies have demonstrated that resolution of alveolar edema depends on active ion transport across the alveolar epithelium.

### **Fuente / Autor (del contexto)**

Berthiaume, Y., Folkesson, H. G., & Matthay, M. A. (2002). Invited Review: Alveolar edema fluid clearance in the injured lung. *Journal of Applied Physiology*, 93(6), 2207-2213.

## **Español**

### **Equivalente en español**

edema alveolar

### **Categoría gramatical**

Nominal (221)

### **Información geográfica de la variante en español**

México (Mex.) (192)

### **Definición del término en español**

Edema que ocupa parcialmente los alveolos pulmonares y se produce cuando aumenta la presión en los capilares alveolares, la cual a su vez está motivada por una estasis en el corazón izquierdo.

### **Fuente / Autor (del término en español)**

Clínica Universidad de Navarra. (s. f.). Edema alveolar. Diccionario médico. Recuperado 27 de marzo de 2022, de [cun.es/diccionario-medico/terminos/edema-alveolar](http://cun.es/diccionario-medico/terminos/edema-alveolar)

### **Contexto del término en español**

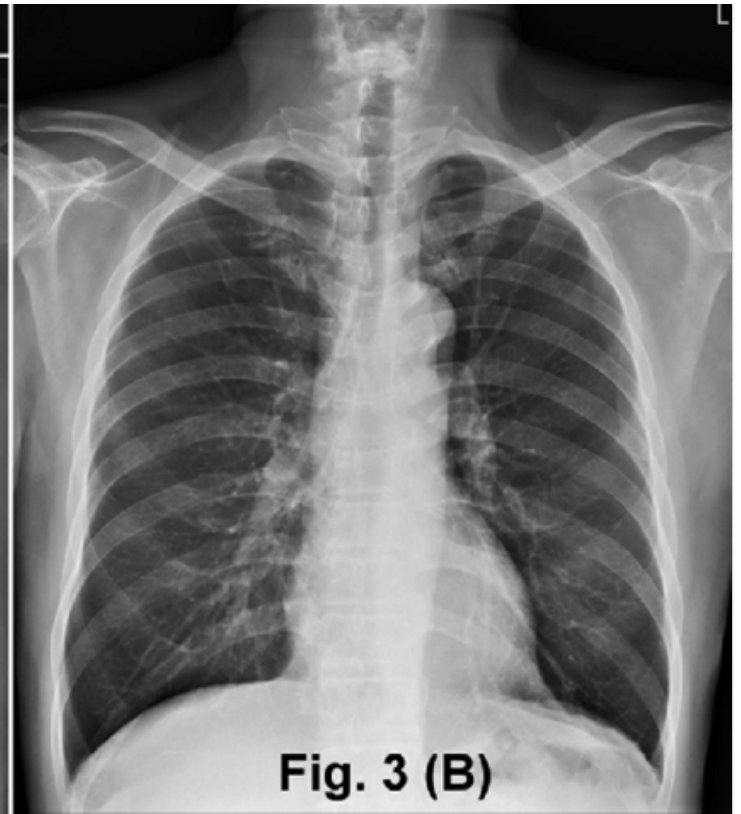
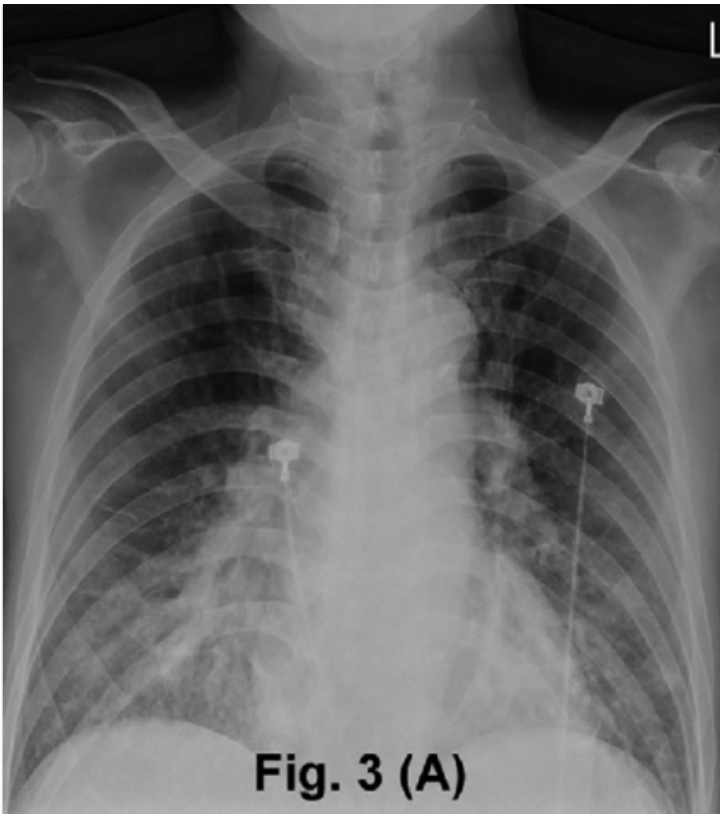El aumento de densidad “perihiliar”, descrito como signo de edema intersticial, estaría integrado por borrosidad perihiliar y aumento difuso de la densidad, se denomina también “niebla perihiliar” y algunos autores consideran que es un signo de edema alveolar incipiente.

### **Fuente / Autor (del contexto en español)**

Naranjo, M. V. (2014). Hallazgos radiográficos del edema agudo de pulmón. Revista Médica de Costa Rica y Centroamérica, 71(609), 123-128.

## **Multimedia**

### **Imagen**



**Fuente / Autor imagen**

Externa

**URL de la fuente (imagen)**

[https://www.researchgate.net/figure/Case-2-chest-radiograph-showing-features-of-bilateral-alveolar-edema-at-presentation-A\\_fig2\\_322915851](https://www.researchgate.net/figure/Case-2-chest-radiograph-showing-features-of-bilateral-alveolar-edema-at-presentation-A_fig2_322915851)

**Formatos de descarga**

- [PDF](#)
- [CSV](#)
- [XLS](#)
- [TXT](#)